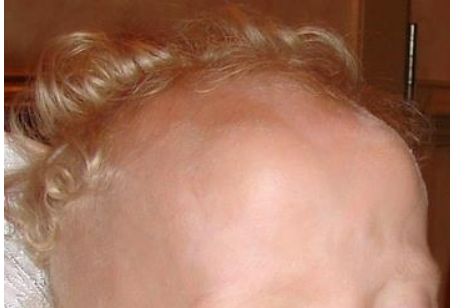

Las características del SPK

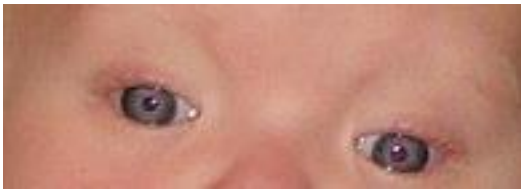La alopecia bi-temporal en un niño con SPK



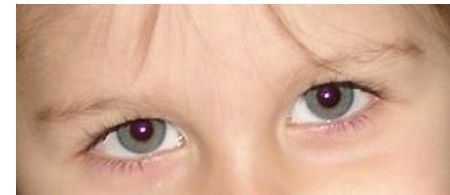El modelo de pelo en un niño típico



El hipertelorismo y el tabique nasal ancho, las cejas escasas, en un niño con SPK

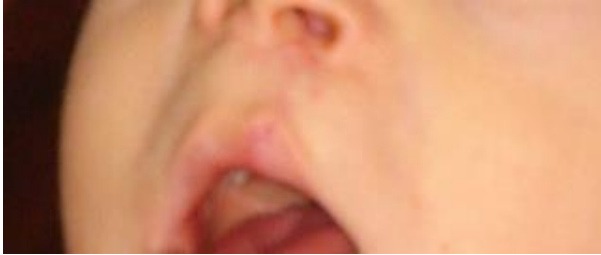

Los ojos y el tabique nasal típico, las cejas más pobladas

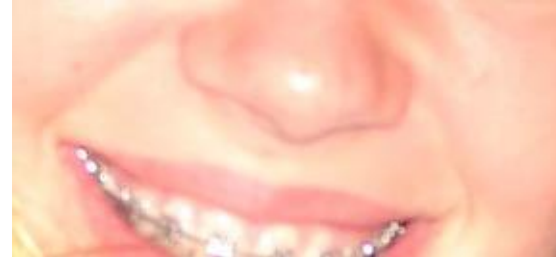

Las características del SPK

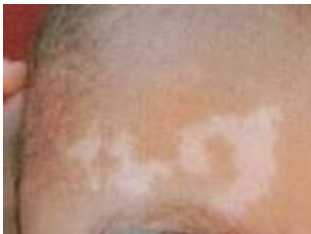El surco nasolabial se extiende más allá del margen rosado expuesto del labio



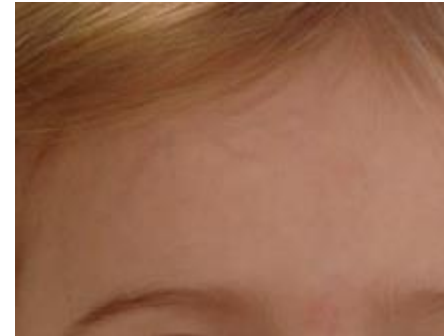El surco nasolabial típico



La displasia del pigmento

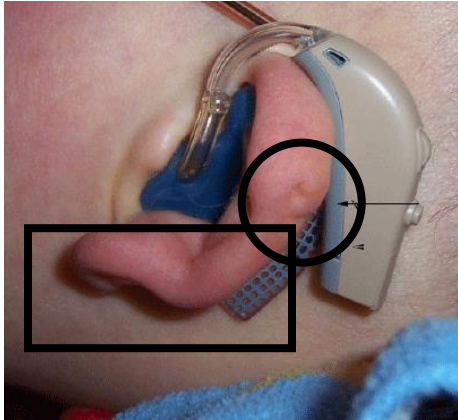


La piel típica

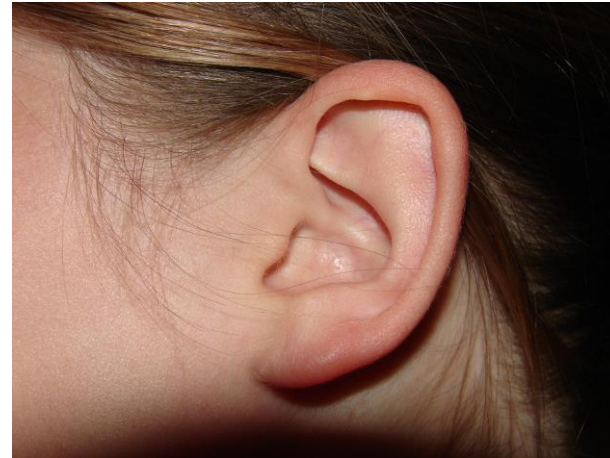

Las características del SPK

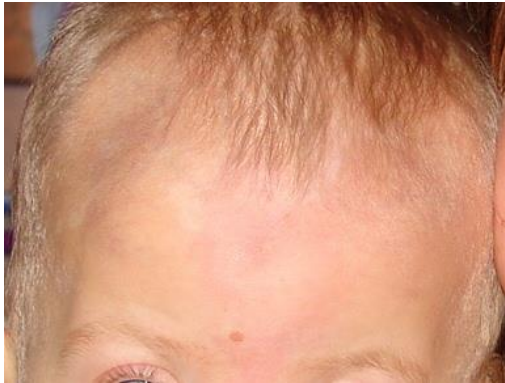La oreja dismórfica y quistes en la oreja en un niño con SPK



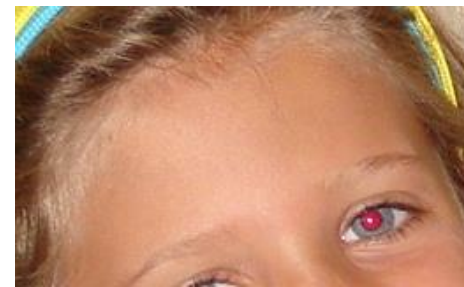La oreja típica



La hinchazón en la frente de un niño con SPK



La frente típica



Las características del SPK

Otras características del SPK puede incluir:

- El reflujo gastroesofágico
- La hernia congénita diafragmática
- Cinco o más espirales en las huellas dactilares
- Ataques
- La hipotonía
- El paladar muy arqueado
- El retraso mental
- La pérdida de audición
- Pezones adicionales

Por favor, visite www.pskkids.net para más información.